Case 15 乳がん胸椎転移
リフター導入で在宅移行へ

POINT

- 脊椎転移で不全麻痺になった場合，トイレに自力で行けないと現実問題としてなかなか在宅は厳しい場合が多いのではないでしょうか．移動と排泄の介助・介護の負担はかなりかかることになります．
- リフターは，介護保険でも比較的容易にレンタルもできます．自力で車いす移乗が可能であれば必要ありませんが，リフターを用いると，ベッドからベッドサイドへの移動の補助となって，いすやポータブルトイレへの移動が楽になります．
- 全身状態や予後，本人の受け入れや家庭の状況にもよるので，理学/作業療法士や医療ソーシャルワーカー，ケアマネージャーと相談のうえで導入を検討するとよいでしょう．リフターの導入によって在宅が可能になる症例もあります．

60歳台女性，乳がん胸椎転移

- 上背部痛と乳房腫瘤で受診．精査で乳がんの多発骨転移，肺転移，肝転移を認め，とくに頚胸椎移行部に椎体の激しい圧潰と脊髄圧迫を認めました．疼痛はありますが，明らかな麻痺はありません．
- 予後予測の新片桐スコアは4点で比較的予後良好の予想でしたが，主治医は転移も激しく，今後の薬剤の効果によっては厳しい予後を予測していました．脊椎不安定性を示すSINSは16点と最も不安定で，スコアからは通常，固定術の選択がありえます．しかし本症例では，主治医と患者と相談のうえ，ホルモン治療，放射線治療とリハビリテーション治療による保存的治療で臨みました．
- MRIの脊椎矢状断像では，頚胸椎移行部の椎体に高度な圧潰と脊髄圧迫，後弯変形を認めました（**図1a**）．保存的治療は奏効しましたが，椎体が圧潰しながら後弯しつつ固まっ

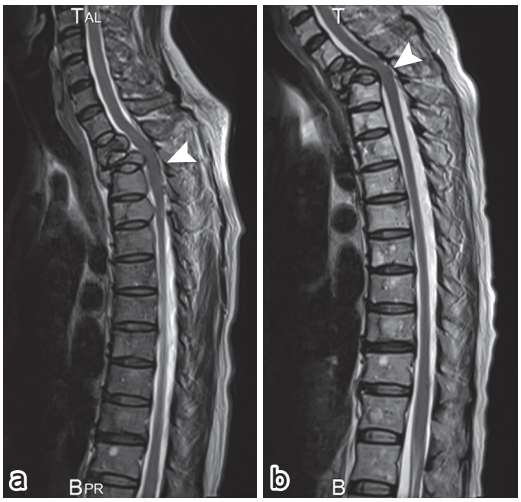

図1　MRI所見
a：治療前．Th1/2の圧壊と脊髄圧迫がみられます．
b：治療後．椎体の脊髄への突出は減少するも，後弯が増強しています．

図2　リフターでの移乗の様子

リフターにはさまざまなタイプがありますが，これは両方の大腿部にベルトを巻きつけ，もち上げて運ぶタイプです．ベッドサイドにクレーンを置いています．

てきたため，脊髄圧迫をきたし，下肢の不全麻痺をきたしました（**図1b**）．

- 放射線治療後2ヵ月で，まだ下肢不全麻痺の状態でしたが，患者は在宅でのホルモン治療の継続を希望しました．腰が悪い夫と二人暮らしでしたが，夫はベルト装着を手伝うだけで比較的楽にベッドからベッドサイドのいすへの移乗ができることを入院中に確認し，自宅にリフターを導入しました（**図2**，Chapter 2-15も参照[➡p78]）．
- 患者は2ヵ月ほど在宅療養で，この間は訪問診療を行っていましたが，徐々に麻痺は改善し，治療開始から半年で杖歩行可能となり，通院を再開しました．

メッセージ&ヒント

- 乳がんでは，保存的治療がよく奏効します．頚胸椎移行部や胸腰椎移行部は，椎体が圧潰しやすいですが，保存治療で対応可能な場合があります．不安定性が高い場合は，MISt（最小侵襲脊椎安定術）などで内固定できるようであれば，本症例のように治療が奏効しているのに変形が進んで麻痺になるということはなかったかもしれません．幸い本症例は不全麻痺になりましたが，回復できました．
- 完全麻痺でも，リフターを導入することで，在宅へ移行できる可能性が上がります．
- 本人の意欲や家族の受け入れ，治療の具合や環境調整など，さまざまな因子が絡むため一概にはいえませんが，在宅医療への障害を減らすツールの一つとなるでしょう．